



# Examen físico neurológico

Víctor Hugo Ramírez Cheyne MD.



# THE GLOBAL HEALTH NETWORK

Enabling research by sharing knowledge








A World Health Organization Collaborating  
Centre for Research Information Sharing,  
E-learning, and Capacity Development



Taller gratuito

## Arte y técnica del examen neurológico

Taller diseñado para estudiantes de Medicina (entre primer y séptimo semestre) que desean dominar, paso a paso, el examen neurológico completo, integrando teoría, práctica y razonamiento clínico.

-  **10 cupos por sesión**
-  **Sesión 1:** Viernes, 6 de marzo  
**Sesión 2:** Lunes, 9 de marzo
-  **2:00 a 5:00 p.m.**
-  **Lugar:** Laboratorio de Simulación  
Clínica (edificio Álex Cobo)
-  **Inscripción previa**

Inscríbese aquí





*“Si el cerebro humano fuera tan simple que  
pudiéramos entenderlo...*



*... Nosotros seríamos tan simples que no lo  
entenderíamos”.*

*Anónimo*



# El sistema nervioso

¿Qué es?

¿Cómo se clasifica?

¿Cómo se evalúa?





# El sistema nervioso

¿Qué es?

¿Cómo se clasifica?

¿Cómo se evalúa?



Órganos, células, tejidos y fluidos que permiten:

1. **Sensar** información externa e interna.
2. **Pensar** (interpretar, procesar, idear) información.
3. **Actuar** (acciones motoras = movimientos, secreciones, etc.).



# El sistema nervioso

¿Qué es?

¿Cómo se clasifica?

¿Cómo se evalúa?



Se suele clasificar de 3 formas, según su:

1. **Ubicación**
2. **Dirección de la conducción**
3. **Función**



# El sistema nervioso

¿Qué es?

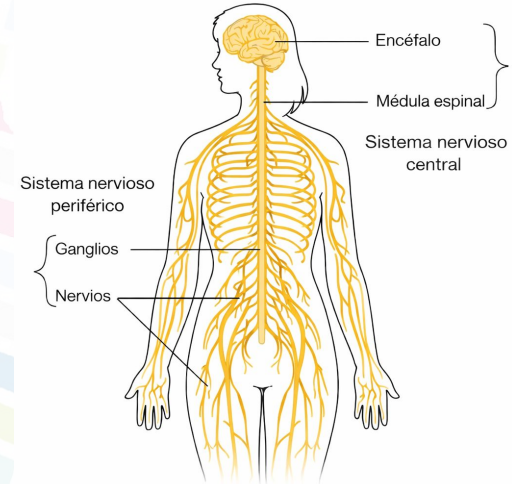
¿Cómo se clasifica?

¿Cómo se evalúa?



Según la **ubicación**:

1. **Central (SNC)** ⇒ Dentro del cráneo y del canal vertebral.
2. **Periférico (SNP)** ⇒ Fuera cráneo y del canal vertebral.





# El sistema nervioso

¿Qué es?

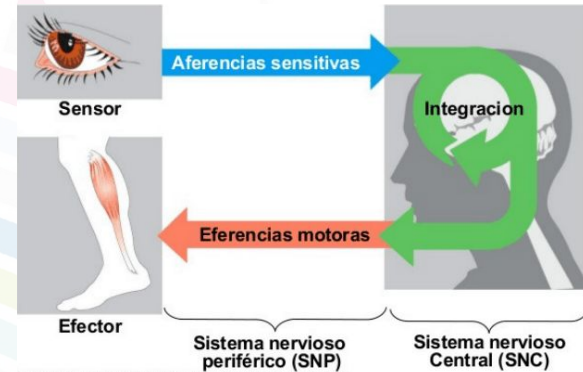
¿Cómo se clasifica?

¿Cómo se evalúa?



Según el **sentido de conducción**:

1. **Aferente** (sensitivo): Transmite estímulos desde receptores hacia el SNC.
2. **Eferente** (motor): Transmite estímulos desde el SNC hacia efectores (músculos y glándulas).
3. **Asociativo** (ideas): Transmite estímulos dentro del SNC para funciones cognitivas.





# El sistema nervioso

¿Qué es?

¿Cómo se clasifica?

¿Cómo se evalúa?



Según la **función**:

1. **Somático** (“voluntario”):
  - 1.1. Control de los músculos esqueléticos (movimientos voluntarios y reflejos somáticos).
  - 1.2. Los 5 sentidos
2. **Autónomo** o vegetativo (involuntario):
  - 2.1. Funciones automáticas (corazón, digestión, respiración, glándulas, reflejos viscerales).
    - 2.1.1. **Simpático** → Activa (“lucha o huida”).
    - 2.1.2. **Parasimpático** → Relaja (“reposo y digestión”).



# El sistema nervioso

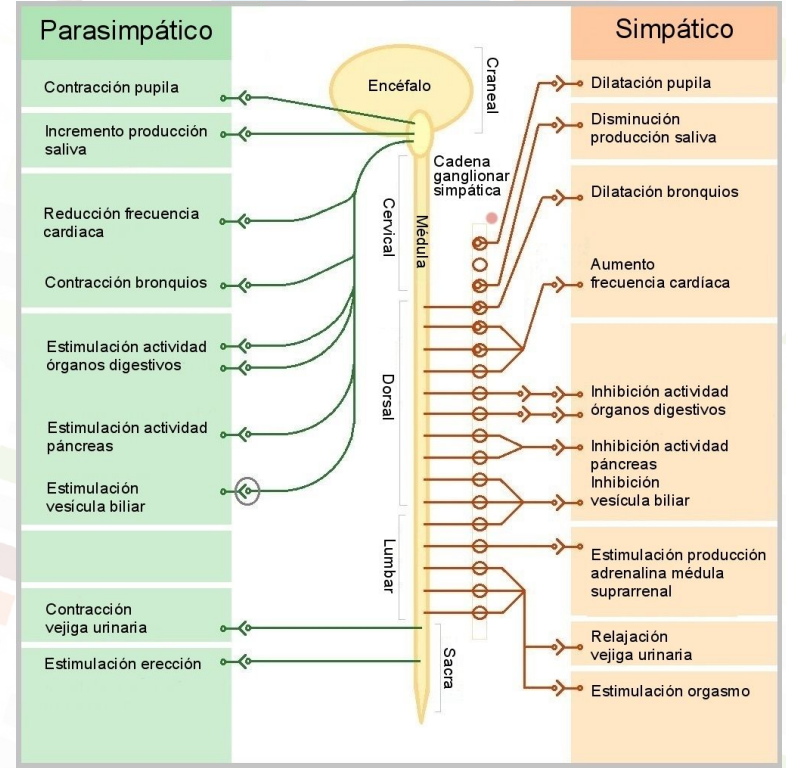
¿Qué es?

¿Cómo se clasifica?

¿Cómo se evalúa?



Según la función:





# El sistema nervioso

¿Qué es?

¿Cómo se clasifica?

¿Cómo se evalúa?



1. Examen físico neurológico
2. Electrofisiología
  - a. Electroencefalograma
  - b. Electromiografía
  - c. Potenciales evocados
3. Neuroimágenes
  - a. TAC
  - b. Resonancia magnética
  - c. PET / SPECT
4. Evaluación del líquido cefalorraquídeo (LCR).



# El sistema nervioso

¿Qué es?

¿Cómo se clasifica?

¿Cómo se evalúa?



## 1. Examen físico neurológico

## 2. Electrofisiología

- a. Electroencefalograma
- b. Electromiografía
- c. Potenciales evocados

## 3. Neuroimágenes

- a. TAC
- b. Resonancia magnética
- c. PET / SPECT

## 4. Evaluación del líquido cefalorraquídeo (LCR).



# Examen físico neurológico

¿Qué es?

¿Cuándo se hace?

¿Cómo se hace?





# Examen físico neurológico

¿Qué es?

¿Cuándo se hace?

¿Cómo se hace?



**Maniobras** clínicas destinadas a evaluar el funcionamiento del **sistema nervioso**.



# Examen físico neuroológico

¿Qué es?

¿Cuándo se hace?

¿Cómo se hace?



Ante **signos y síntomas** neurológicos:

1. Cefalea intensa o súbita
2. Pérdida de la conciencia
3. Convulsiones
4. Debilidad o parálisis
5. Alteraciones sensitivas
6. Trastornos del habla o la visión
7. Mareo, vértigo, alteración de la marcha



# Examen físico neuroológico

¿Qué es?

¿Cuándo se hace?

¿Cómo se hace?



Se evalúa **secuencialmente**:

1. Estado mental
2. Pares craneales
3. Sistema motor
4. Sensibilidad
5. Reflejos
6. Coordinación y cerebelo
7. Marcha y equilibrio



# Examen físico neurológico

Estado mental

Pares craneales

Sistema motor

Sensibilidad

Reflejos

Coordinación y cerebello

Marcha y equilibrio





# Examen físico neurológico

Estado mental

Pares craneales

Sistema motor

Sensibilidad

Reflejos

Coordinación y cerebelo

Marcha y equilibrio





# Examen físico neuroológico

## Estado mental

Pares craneales

Sistema motor

Sensibilidad

Reflejos

Coordinación y cerebello

Marcha y equilibrio




## Glasgow Escala de coma *Por María A. García*

Sirve para valorar el nivel de conciencia de tu paciente.

TCE (15 a 13): Leve	Puntaje más alto: 15 Puntaje más bajo: 3
TCE (12 a 9): Moderado	
TCE (8 o menos): Intuba	

TCE: Trauma Craneo Encefálico\*

			
1	No habla	No los abre	No se mueve
2	Balbucea	Los abre cuando hay dolor	Extendido = Decerebrado
3	Agresivo	Los abre si le hablas	Flexionado = Decorticado
4	Platica desorientado	Los abre a voluntad	Flexión normal
5	Platica normal		Localiza el dolor
6			Obedece órdenes



# Examen físico neurológico

Estado mental

Pares craneales

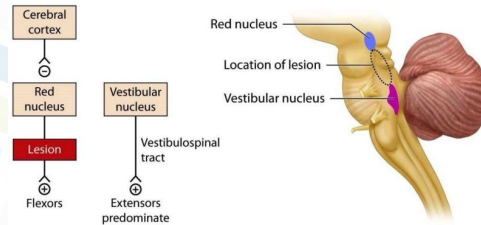
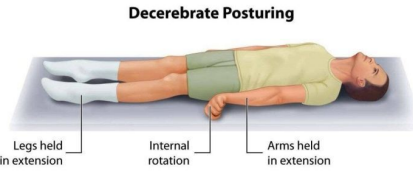
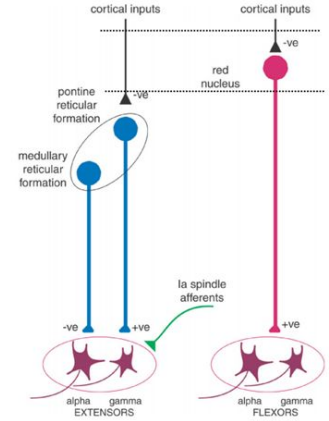
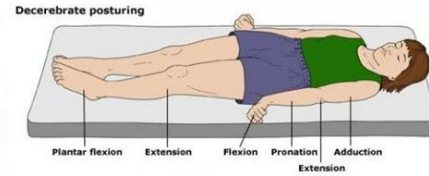
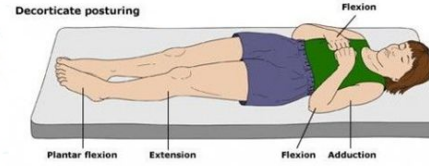
Sistema motor

Sensibilidad

Reflejos

Coordinación y cerebelo

Marcha y equilibrio





# Examen físico neuroológico

## Estado mental

Pares craneales

Sistema motor

Sensibilidad

Reflejos

Coordinación y cerebelo

Marcha y equilibrio



## INTERPRETACIÓN

Puntuación Máxima:  
15/15

Puntuación Mínima:  
03/15

Para traumatismo  
craneoencefálico

13 - 15	TCE leve
9 - 12	TCE moderado
< 8	TCE grave

15	Consciente
13 - 14	Somnoliento
11 - 12	Letargo
7 - 10	Obnubilación
5 - 6	Estupor
< 4	Coma



# Examen físico neurológico

Estado mental

Pares craneales

Sistema motor

Sensibilidad

Reflejos

Coordinación y cerebelo

Marcha y equilibrio





# Examen físico neurológico

Estado mental

Pares craneales

Sistema motor

Sensibilidad

Reflejos

Coordinación y cerebelo

Marcha y equilibrio





# Examen físico neurológico

Estado mental

Pares craneales

Sistema motor

Sensibilidad

Reflejos

Coordinación y cerebelo

Marcha y equilibrio





# Examen físico neurológico

Estado mental

Pares craneales

Sistema motor

Sensibilidad

Reflejos

Coordinación y cerebelo

Marcha y equilibrio





# Examen físico neurológico

Estado mental

Pares craneales

Sistema motor

Sensibilidad

Reflejos

Coordinación y cerebelo

Marcha y equilibrio





# Examen físico neuroológico

## Estado mental

## Pares craneales

## Sistema motor

## Sensibilidad

## Reflejos

## Coordinación y cerebello


## Marcha y equilibrio



## Mini-Mental State Examination

Name: \_\_\_\_\_ Date: \_\_\_\_\_

Instructions: Ask the questions in specified sequence and give one point for each correct response for each question or task.

Questions	Maximum score	Patient score
1. What is the year? Season? Date? Day of the week? Month?	5	
2. Where are we now: State? County? Town/city? Hospital? Floor?	5	
3. The examiner names three unrelated objects clearly and slowly, then asks the patient to name all three of them. The patient's response is used for scoring. The examiner repeats them until patient learns all of them, if possible. <b>Number of trials:</b> _____	3	
4. "I would like you to count backward from 100 by sevens." (93, 86, 79, 72, 65, ...) Stop after five answers. <b>Alternative:</b> "Spell WORLD backwards." (D-L-R-O-W)	5	
5. "Earlier I told you the names of three things. Can you tell me what those were?"	3	
6. Show the patient two simple objects, such as a wristwatch and a pencil, and ask the patient to name them.	2	
7. "Repeat the phrase: 'No ifs, ands, or buts.'"	1	
8. "Take the paper in your right hand, fold it in half, and put it on the floor." (The examiner gives the patient a piece of blank paper.)	3	
9. "Please read this and do what it says." (Written instruction is "Close your eyes.")	1	
10. "Make up and write a sentence about anything." (This sentence must contain a noun and a verb.)	1	
11. "Make up and write a complete sentence on a piece paper." (Sentence must contain a verb and noun.)	1	
12. "Please copy this picture." (The examiner gives the patient a blank piece of paper and asks him/her to draw the symbol below. All 10 angles must be present and two must intersect.) 	1	
<b>Total:</b>	<b>30</b>	<b>r</b>



# Examen físico neuroológico

## Estado mental

Pares craneales

Sistema motor

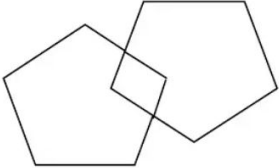
Sensibilidad

Reflejos

Coordinación y cerebelo

Marcha y equilibrio



ORIENTACIÓN	PUNTOS
¿Qué año-estación-fecha-día-mes es?	( 5 )
¿Dónde estamos? (estado-país-cuidad-hospital-piso)	( 5 )
<b>MEMORIA INMEDIATA</b>	
Repetir 3 nombres ("mesa", "llave", "libro"). Repetirlos de nuevo hasta que aprenda los tres nombres y anotar el número de ensayos.	( 3 )
<b>ATENCIÓN Y CÁLCULO</b>	
Restar 7 a partir de 100, 5 veces consecutivas. Como alternativa, deletrear "mundo" al revés.	( 5 )
<b>RECUERDO DIFERIDO</b>	
Repetir los 3 nombres aprendidos antes.	( 3 )
<b>LENGUAJE Y CONSTRUCCIÓN</b>	
Nombrar un lápiz y un reloj mostrados	( 2 )
Repetir la frase "Ni sí es, ni no es, ni peros"	( 1 )
Realizar correctamente las tres órdenes siguientes: "Tome este papel con la mano derecha, dóblelo por la mitad y póngalo en el suelo"	( 3 )
Leer y ejecutar la frase "Cierre los ojos"	( 1 )
Escribir una frase con sujeto y predicado	( 1 )
Copiar este dibujo: 	( 1 )
Puntuación total:	



# Examen físico neuroológico

Estado mental

**Pares craneales**

Sistema motor

Sensibilidad

Reflejos

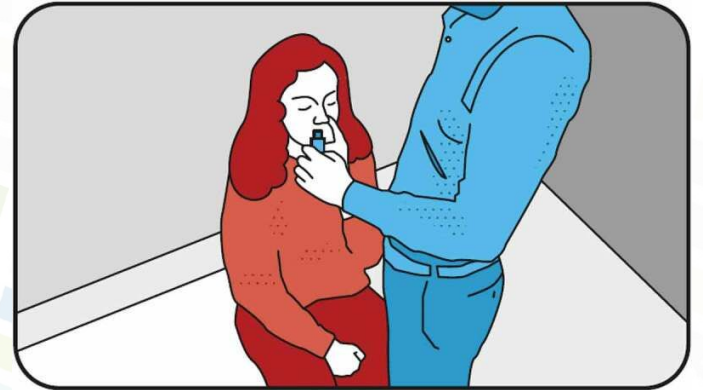Coordinación y cerebelo

Marcha y equilibrio



## Nervio olfatorio (NC I)

1. Pida al paciente que cierre los ojos y una fosa nasal.
2. Presente un aroma familiar (jabón, perfume, chocolate, café) y solicite que lo identifique.
3. Repita el procedimiento en el lado opuesto.







# Examen físico neuroológico

Estado mental

**Pares craneales**

Sistema motor

Sensibilidad

Reflejos







Coordinación y cerebelo

Marcha y equilibrio



## Nervio óptico (NC II)

2. Evalúe **visión de colores** con el test de Ishihara.





# Examen físico neuroológico

Estado mental

**Pares craneales**

Sistema motor

Sensibilidad

Reflejos

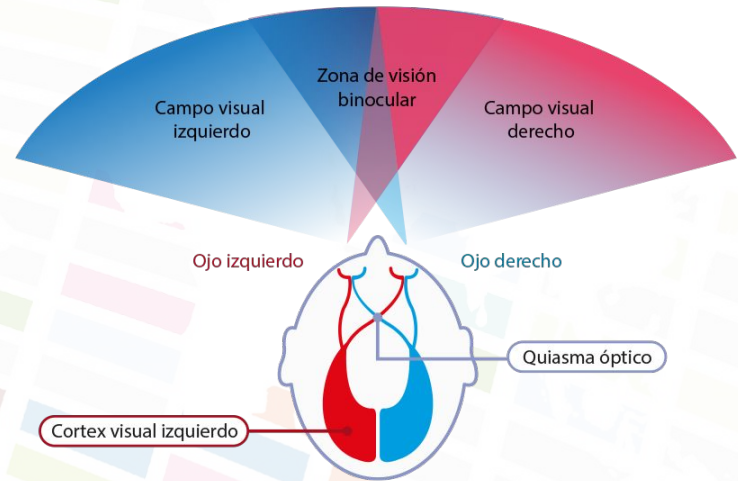
Coordinación y cerebelo

Marcha y equilibrio



## Nervio óptico (NC II)

3. Evalúe **campos visuales** mediante campimetría.





# Examen físico neuroológico

Estado mental

**Pares craneales**

Sistema motor

Sensibilidad

Reflejos

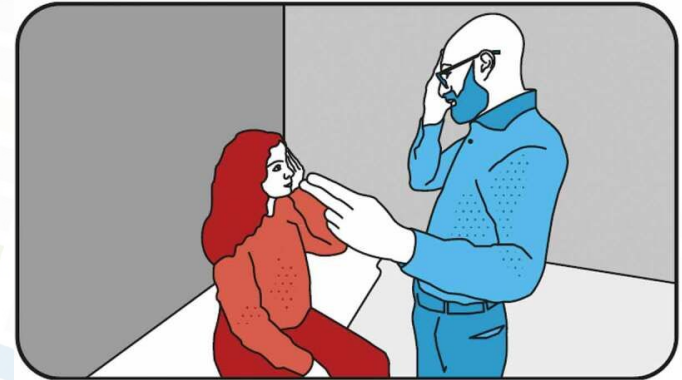
Coordinación y cerebelo

Marcha y equilibrio



## Nervio óptico (NC II)

3. Evalúe **campos visuales** mediante campimetría.





# Examen físico neuroológico

Estado mental

**Pares craneales**

Sistema motor

Sensibilidad

Reflejos

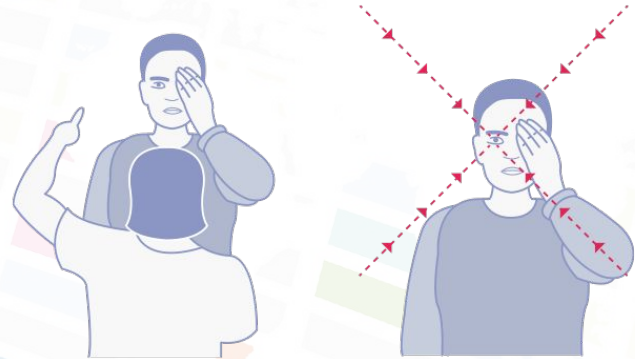
Coordinación y cerebelo

Marcha y equilibrio



## Nervio óptico (NC II)

3. Evalúe **campos visuales** mediante campimetría.





# Examen físico neuroológico

Estado mental

**Pares craneales**

Sistema motor

Sensibilidad

Reflejos

Coordinación y cerebelo

Marcha y equilibrio



## Nervio óptico (NC II)

3. Evalúe **campos visuales** mediante campimetría.

### A. Escotoma Monocular



### B. Anopsia derecha





# Examen físico neurológico

Estado mental

**Pares craneales**

Sistema motor

Sensibilidad

Reflejos

Coordinación y cerebelo

Marcha y equilibrio



## Nervio óptico (NC II)

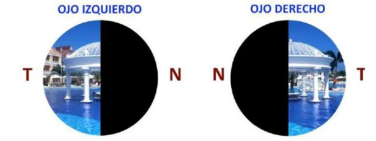
3. Evalúe **campos visuales** mediante campimetría.



Hemianopsia homónima derecha



Hemianopsia homónima izquierda



Hemianopsia heterónima binasal



Hemianopsia heterónima bitemporal



# Examen físico neuroológico

Estado mental

**Pares craneales**

Sistema motor

Sensibilidad

Reflejos

Coordinación y cerebelo

Marcha y equilibrio




## Nervio óptico (NC II)

3. Evalúe **campos visuales** mediante campimetría.




Cuadrantanopsia homónima derecha superior



Cuadrantanopsia homónima derecha inferior



Cuadrantanopsia homónima izquierda superior



Cuadrantanopsia homónima izquierda inferior



# Examen físico neuroológico

Estado mental

**Pares craneales**

Sistema motor

Sensibilidad

Reflejos

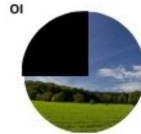
Coordinación y cerebelo

Marcha y equilibrio



## Nervio óptico (NC II)

3. Evalúe **campos visuales** mediante campimetría.



Cuadrantanopsia heterónima bitemporal superior



Cuadrantanopsia heterónima bitemporal inferior



Cuadrantanopsia heterónima binasal superior



Cuadrantanopsia heterónima binasal inferior



# Examen físico neuroológico

Estado mental

**Pares craneales**

Sistema motor

Sensibilidad

Reflejos

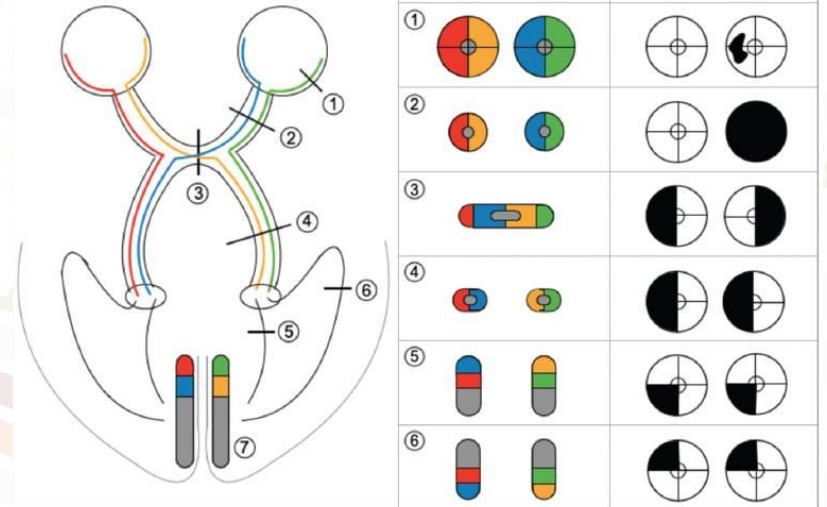
Coordinación y cerebelo

Marcha y equilibrio



## Nervio óptico (NC II)

1. Evalúe **campos visuales** mediante campimetría.





# Examen físico neuroológico

Estado mental

**Pares craneales**

Sistema motor

Sensibilidad

Reflejos

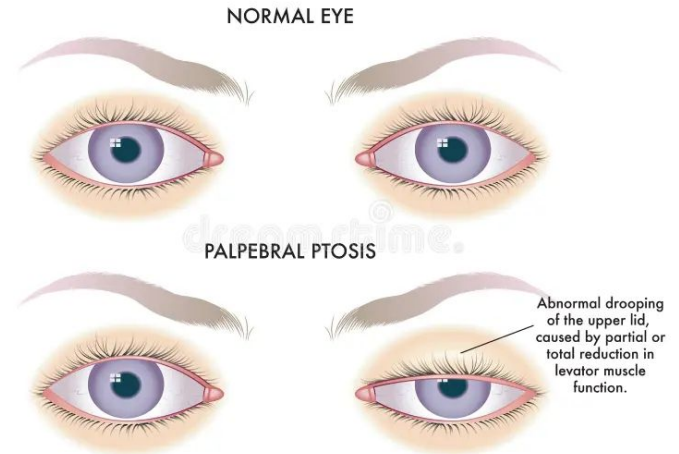
Coordinación y cerebelo

Marcha y equilibrio



## Nervio oculomotor (NC III)

1. Evaluar tono de los párpados





# Examen físico neuroológico

Estado mental

**Pares craneales**

Sistema motor

Sensibilidad

Reflejos

Coordinación y cerebelo

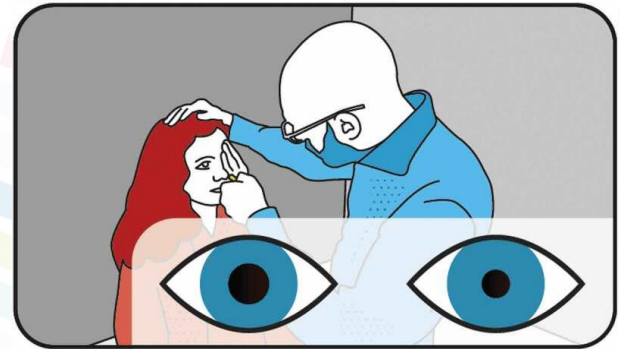
Marcha y equilibrio



## Nervio oculomotor (NC III)

### 2. Reflejo fotomotor:

- a. Ilumine un ojo con una linterna pequeña
- b. Si la pupila ipsilateral se contrae (miosis), el reflejo fotomotor directo está conservado.
- c. Si la pupila contralateral se contrae, el reflejo fotomotor consensual está conservado.





# Examen físico neuroológico

Estado mental

**Pares craneales**

Sistema motor

Sensibilidad

Reflejos

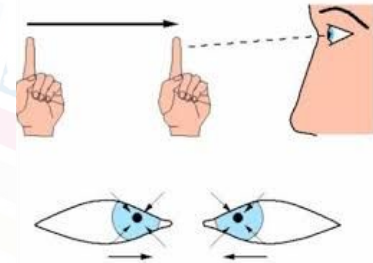
Coordinación y cerebelo

Marcha y equilibrio



## Nervio oculomotor (NC III)

3. **Reflejo de acomodación:** Pida al paciente que estire el brazo y un dedo, y luego lo desplace hacia su nariz mientras lo sigue con la mirada, y evalúe:
  - a. Debilidad muscular (paresia), observando si un ojo se queda "rezagado" o se desvía hacia afuera (extropía).
  - b. Diplopía (visión doble) mientras el dedo se acerca a la nariz.
  - c. Asincronía (asimetrías).





# Examen físico neurológico

Estado mental

**Pares craneales**

Sistema motor

Sensibilidad

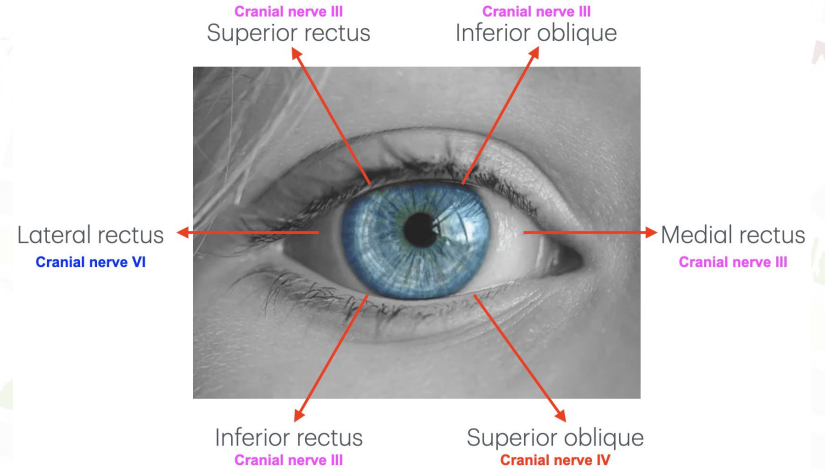
Reflejos

Coordinación y cerebello

Marcha y equilibrio



## Nervios oculomotores (III, IV, VI)





# Examen físico neurológico

Estado mental

**Pares craneales**

Sistema motor

Sensibilidad

Reflejos

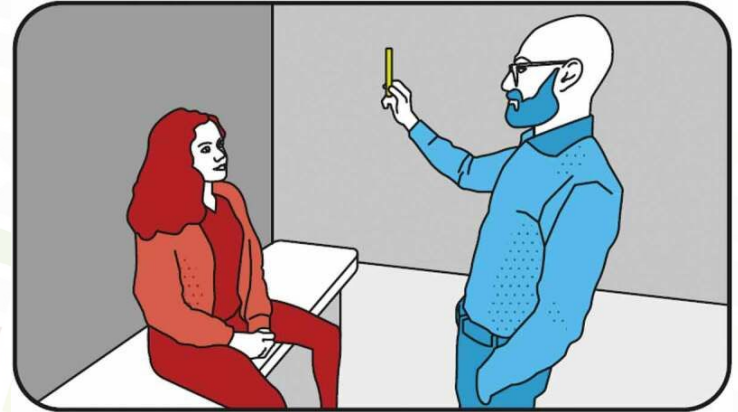
Coordinación y cerebelo

Marcha y equilibrio



## Nervios oculomotores (III, IV, VI)

Tomar un objeto con la mano y realizar movimientos en todas las direcciones pidiendo al paciente que siga el objeto con la mirada y la cabeza fija.





# Examen físico neurológico

Estado mental

**Pares craneales**

Sistema motor

Sensibilidad

Reflejos

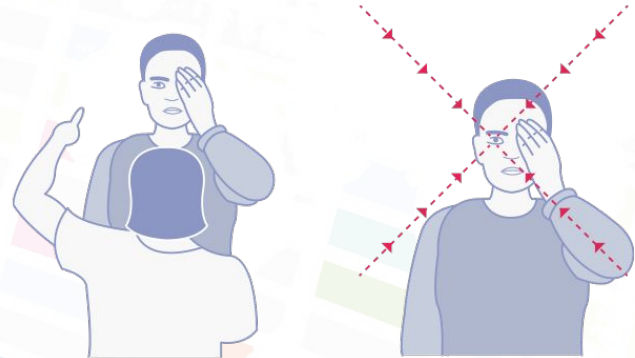
Coordinación y cerebelo

Marcha y equilibrio



## Nervios oculomotores (III, IV, VI)

Tomar un objeto con la mano y realizar movimientos en todas las direcciones pidiendo al paciente que siga el objeto con la mirada y la cabeza fija.





# Examen físico neurológico

Estado mental

**Pares craneales**

Sistema motor

Sensibilidad

Reflejos

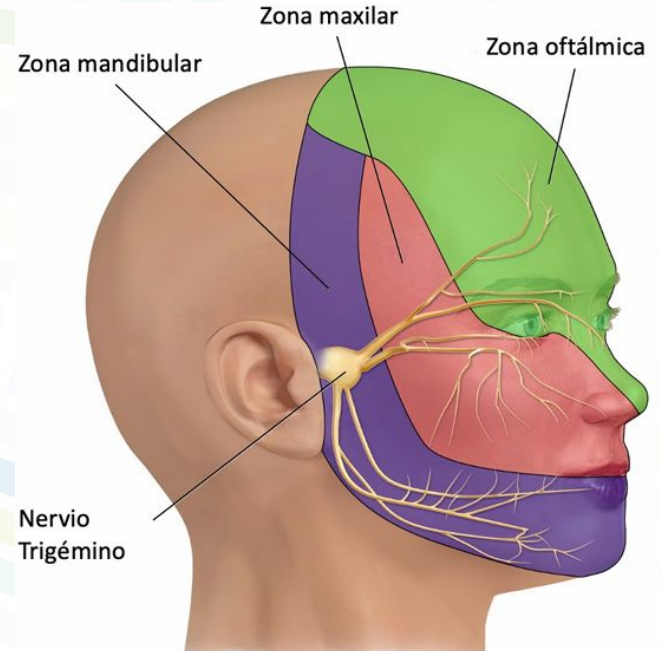
Coordinación y cerebelo

Marcha y equilibrio



## Nervio trigémino (V)

1. Evaluar sensibilidad de la cara





# Examen físico neuroológico

Estado mental

**Pares craneales**

Sistema motor

Sensibilidad

Reflejos

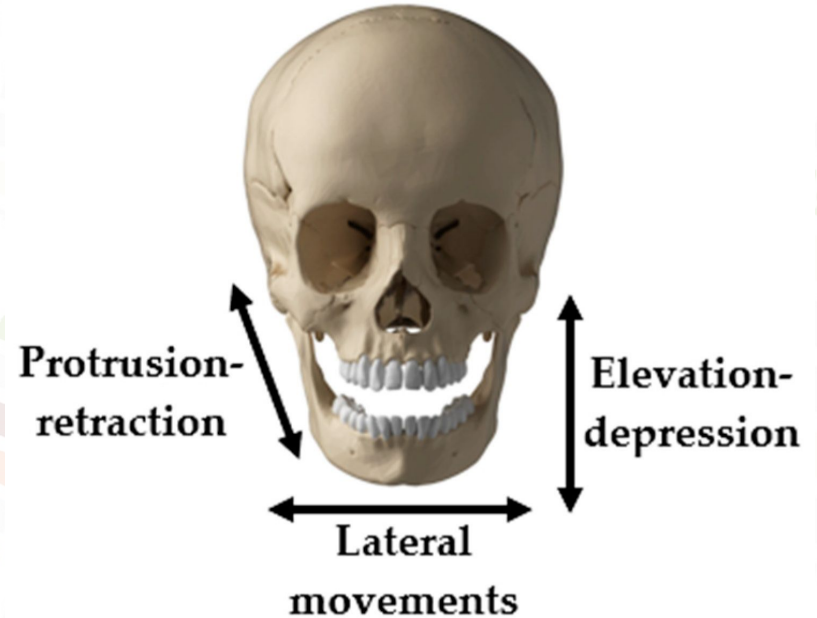
Coordinación y cerebelo

Marcha y equilibrio



## Nervio trigémino (V)

2. Evaluar los movimientos de la mandíbula en todas las direcciones.





# Examen físico neurológico

Estado mental

**Pares craneales**

Sistema motor

Sensibilidad

Reflejos

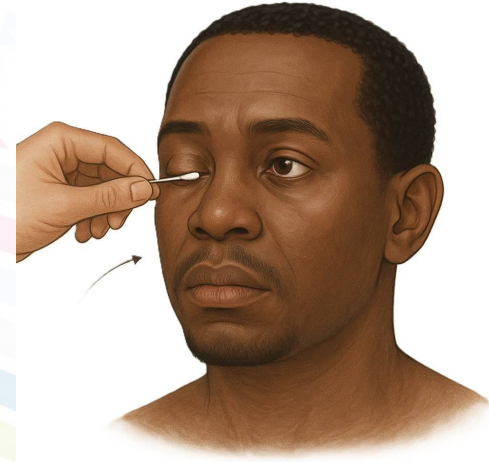
Coordinación y cerebelo

Marcha y equilibrio



## Nervio trigémino (V)

3. **Reflejo corneal:** Pasar una torunda de algodón contra la parte inferior o lateral de la córnea; el párpado debe cerrarse.





# Examen físico neurológico

Estado mental

**Pares craneales**

Sistema motor

Sensibilidad

Reflejos

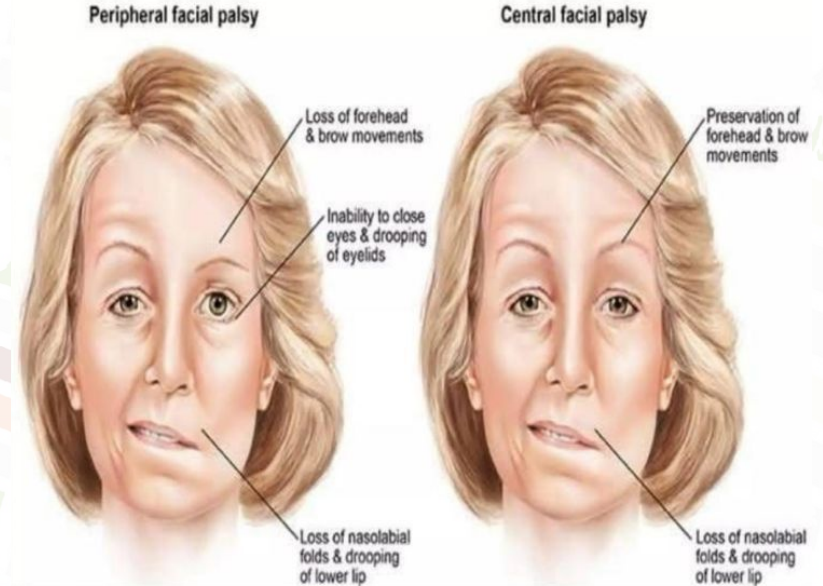
Coordinación y cerebelo

Marcha y equilibrio



## Nervio facial (VII)

1. Evaluar asimetrías faciales solicitando al paciente hacer expresiones faciales comunes (sonreír, levantar, las cejas, etc.)





# Examen físico neuroológico

Estado mental

**Pares craneales**

Sistema motor

Sensibilidad

Reflejos

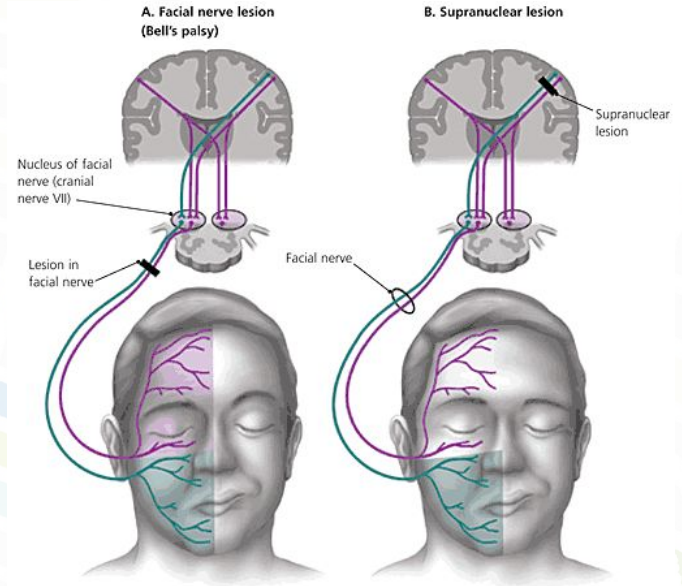
Coordinación y cerebelo

Marcha y equilibrio



## Nervio facial (VII)

1. Evaluar asimetrías faciales solicitando al paciente hacer expresiones faciales comunes (sonreír, levantar, las cejas, etc.)





# Examen físico neurológico

Estado mental

**Pares craneales**

Sistema motor

Sensibilidad

Reflejos

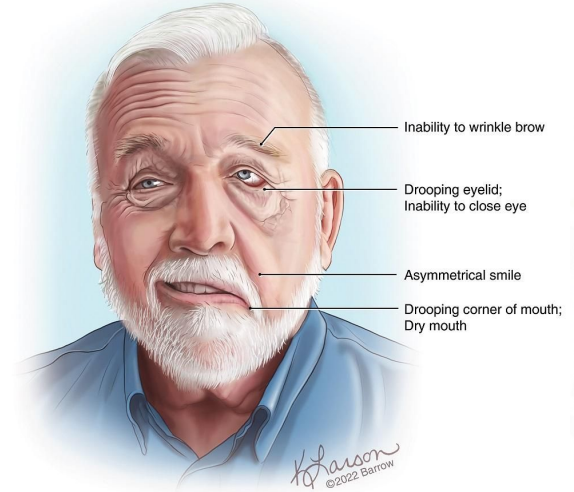
Coordinación y cerebello

Marcha y equilibrio



## Nervio facial (VII)

1. Evaluar asimetrías faciales solicitando al paciente hacer expresiones faciales comunes (sonreír, levantar, las cejas, etc.)





# Examen físico neuroológico

Estado mental

**Pares craneales**

Sistema motor

Sensibilidad

Reflejos

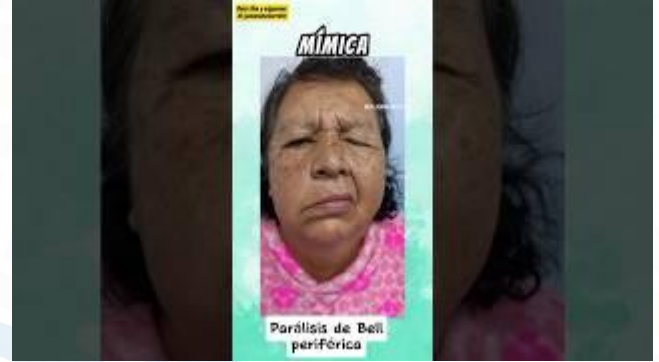Coordinación y cerebelo

Marcha y equilibrio



## Nervio facial (VII)

1. Evaluar asimetrías faciales solicitando al paciente hacer expresiones faciales comunes (sonreír, levantar, las cejas, etc.)





# Examen físico neuroológico

Estado mental

**Pares craneales**

Sistema motor

Sensibilidad

Reflejos

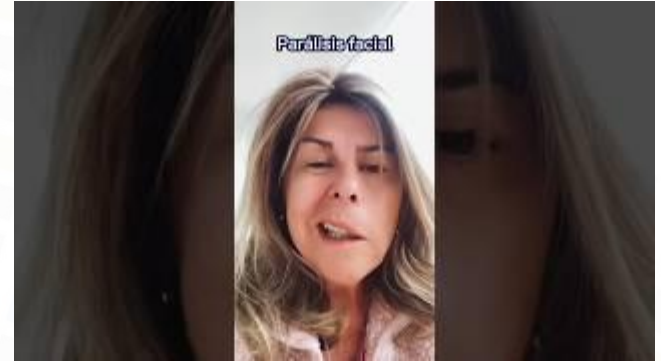Coordinación y cerebelo

Marcha y equilibrio



## Nervio facial (VII)

1. Evaluar asimetrías faciales solicitando al paciente hacer expresiones faciales comunes (sonreír, levantar, las cejas, etc.)





# Examen físico neuroológico

Estado mental

**Pares craneales**

Sistema motor

Sensibilidad

Reflejos

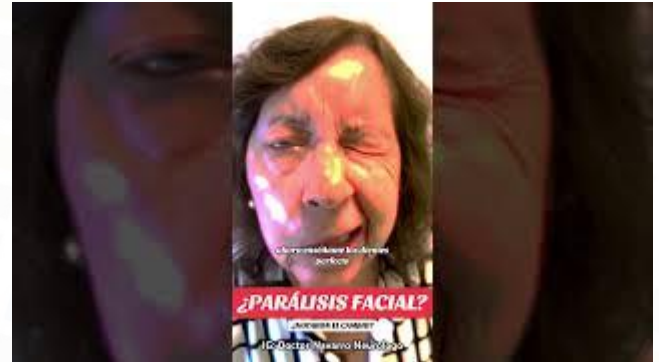Coordinación y cerebelo

Marcha y equilibrio



## Nervio facial (VII)

1. Evaluar asimetrías faciales solicitando al paciente hacer expresiones faciales comunes (sonreír, levantar, las cejas, etc.)





# Examen físico neurológico

Estado mental

**Pares craneales**

Sistema motor

Sensibilidad

Reflejos

Coordinación y cerebelo

Marcha y equilibrio



## Nervio facial (VII)

1. Evaluar asimetrías faciales solicitando al paciente hacer expresiones faciales comunes (sonreír, levantar, las cejas, etc.)





# Examen físico neuroológico

Estado mental

**Pares craneales**

Sistema motor

Sensibilidad

Reflejos

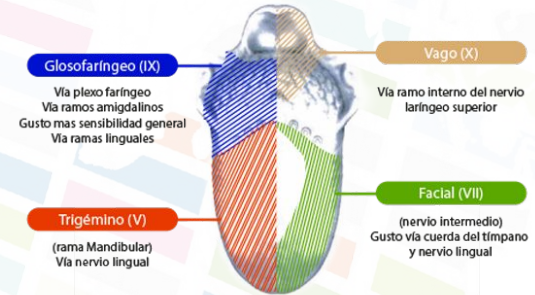
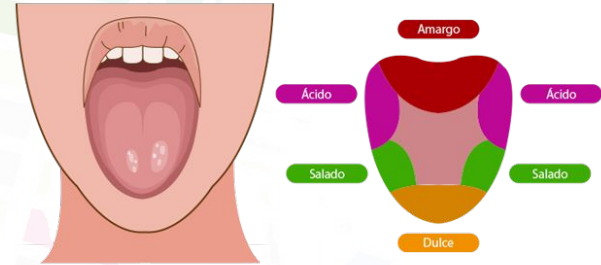
Coordinación y cerebelo

Marcha y equilibrio



## Nervio facial (VII)

2. Evaluar gusto en los  $\frac{2}{3}$  anteriores de la lengua.





# Examen físico neuroológico

Estado mental

**Pares craneales**

Sistema motor

Sensibilidad

Reflejos

Coordinación y cerebelo

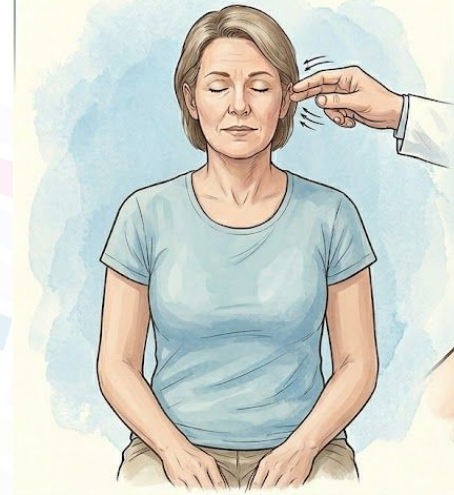
Marcha y equilibrio



## Nervio vestibulococlear (VIII)

1. Frote los dedos vigorosamente cerca de cada oído con los ojos del paciente cerrados. Si existe lateralización o anomalías auditivas, realice las pruebas de Rinne y Weber utilizando el diapasón de 256 Hz.

1. Vigorous Finger Rub (Patient Eyes Closed)





# Examen físico neuroológico

Estado mental

**Pares craneales**

Sistema motor

Sensibilidad

Reflejos

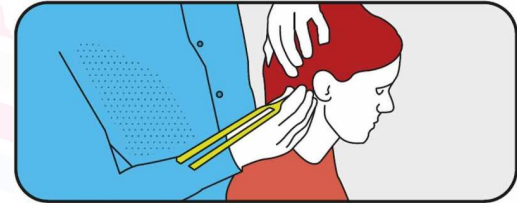Coordinación y cerebelo

Marcha y equilibrio

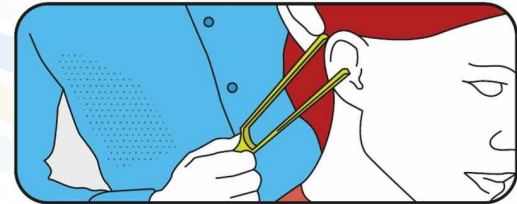


## Nervio vestibulococlear (VIII)

1. **Prueba de Rinne:** Se golpea el diapasón y se coloca sobre la apófisis mastoideas. Se le pide al paciente que indique cuándo deja de oír el sonido. Tan pronto como el sonido se extinga, el diapasón se coloca junto al conducto auditivo externo para evaluar si aún se puede escuchar (la conducción aérea debe ser mayor que la conducción ósea).



a



b



# Examen físico neuroológico

Estado mental

**Pares craneales**

Sistema motor

Sensibilidad

Reflejos

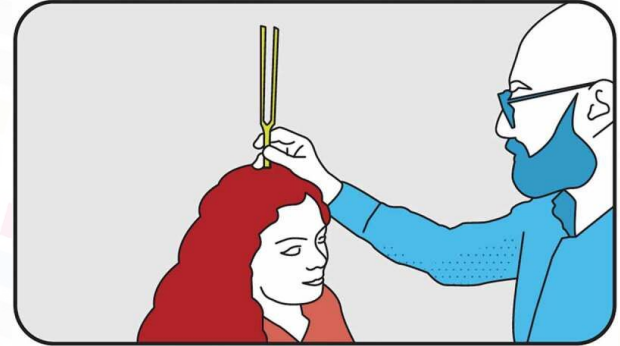
Coordinación y cerebelo

Marcha y equilibrio



## Nervio vestibulococlear (VIII)

3. **Prueba de Weber:** coloque el diapasón en el centro de la frente. El sonido se percibe desde esa posición y debe escucharse por igual en ambos oídos.





# Examen físico neuroológico

Estado mental

**Pares craneales**

Sistema motor

Sensibilidad

Reflejos

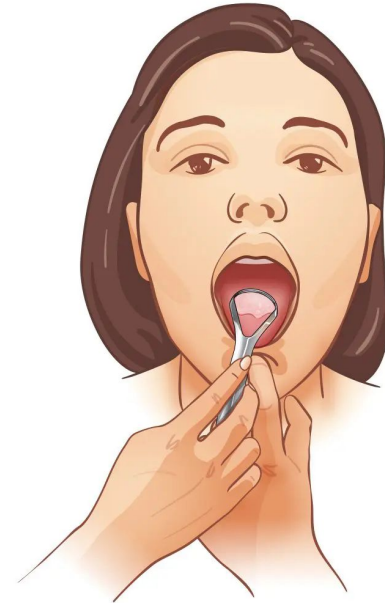Coordinación y cerebelo

Marcha y equilibrio



## Nervio glossofaríngeo (IX)

Se evalúa el reflejo nauseoso y la deglución





# Examen físico neuroológico

Estado mental

**Pares craneales**

Sistema motor

Sensibilidad

Reflejos

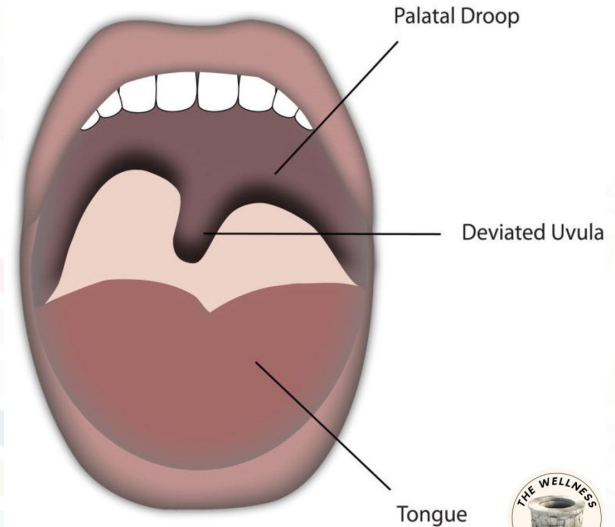
Coordinación y cerebelo

Marcha y equilibrio



## Nervio vago (X)

Si un lado es parésico, la úvula está elevada del lado opuesto.





# Examen físico neuroológico

Estado mental

**Pares craneales**

Sistema motor

Sensibilidad

Reflejos

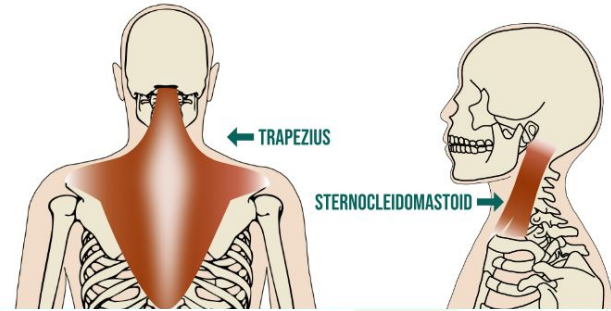
Coordinación y cerebelo

Marcha y equilibrio



## Nervio accesorio (XI)

Examen de los músculos esternocleidomastoideo y trapecio.





# Examen físico neurológico

Estado mental

**Pares craneales**

Sistema motor

Sensibilidad

Reflejos

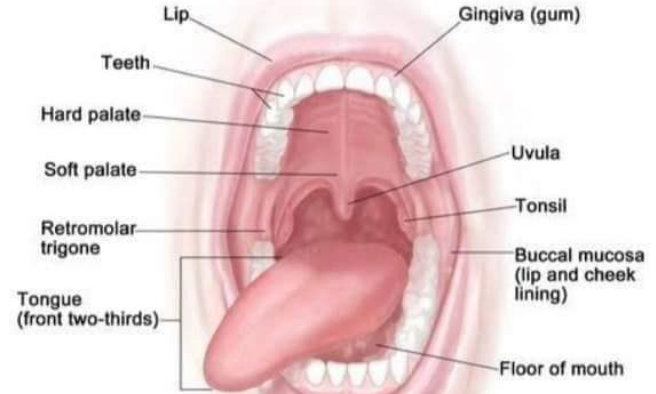
Coordinación y cerebelo

Marcha y equilibrio



## Nervio hipogloso (XII)

La lengua se desvía hacia el lado lesionado.





# Examen físico neuroológico

Estado mental

Pares craneales

**Sistema motor**

Sensibilidad

Reflejos

Coordinación y cerebelo

Marcha y equilibrio



1. **Desarrollo:** Atrofia, hipertrofia, simetría.
2. **Movimientos involuntarios:** Fasciculaciones, miotonía, temblor, corea, atetosis, mioclonías.
3. **Fuerza:** Daniels, MRC/Oxford, Lovett/Kendall

## ESCALA MUSCULAR

Daniels

Para la evaluación de la fuerza muscular

0	Ausencia de contracción
1	Contracción sin movimientos
2	Movimiento que no vence la gravedad
3	Movimiento completo que vence la gravedad
4	Movimiento con resistencia parcial
5	Movimiento con resistencia máxima

© Enthaltida





# Examen físico neuroológico

Estado mental

Pares craneales

Sistema motor

**Sensibilidad**

Reflejos

Coordinación y cerebello

Marcha y equilibrio



## Sensibilidad general:

1. Tacto fino
2. Sensibilidad cortical (estereognosia, grafestesia, discriminación de dos puntas, extinción).
3. Sensibilidad térmica
4. Sensibilidad vibratoria
5. Propiocepción (posición de articulaciones distales, localizar miembros con ojos cerrados).

## Trastornos de la sensibilidad:

1. **Positivos:** Dolor, hiperestesia, parestesia.
2. **Negativos:** Anestesia, hipoestesia.



# Examen físico neuroológico

Estado mental

Pares craneales

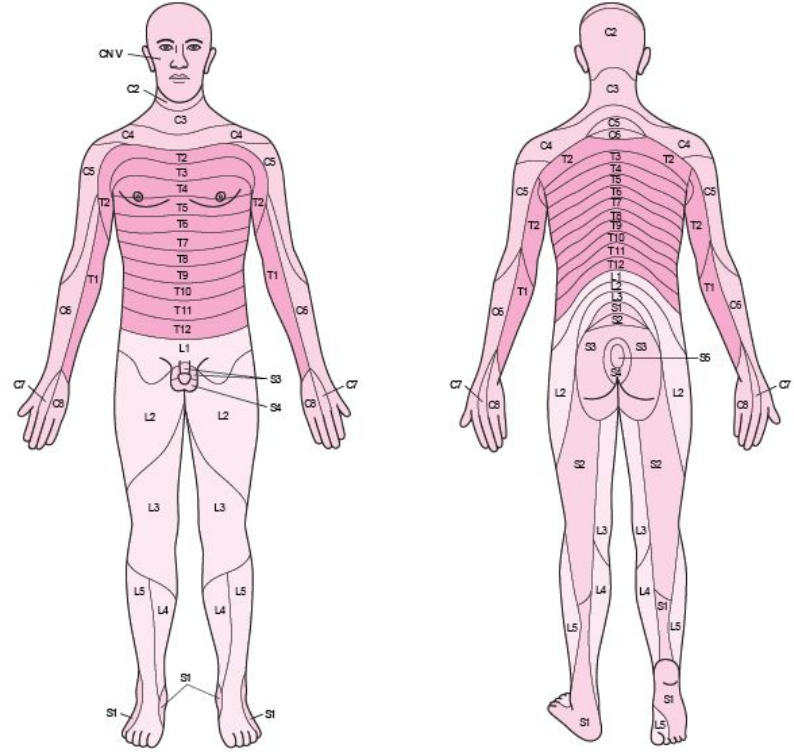
Sistema motor

**Sensibilidad**

Reflejos

Coordinación y cerebelo

Marcha y equilibrio





# Examen físico neuroológico

Estado mental

Pares craneales

Sistema motor

Sensibilidad

**Reflejos**

Coordinación y cerebelo

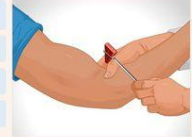
Marcha y equilibrio



## Reflejos Osteotendinosos

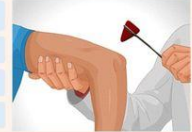### Reflejo Bicipital

Posición	Miembro en semiflexión y supinación, reposando sobre la mano izquierda del explorador.
Estímulo	Se percute sobre el tendón del biceps.
Respuesta	Se produce flexión del antebrazo sobre el brazo.
Segmento Explorado	CERVICAL 5 (C5)



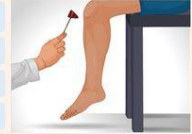### Reflejo Tricipital

Posición	Brazo en horizontal de tal modo que descansa sobre la mano izquierda del explorador y antebrazo pende verticalmente.
Estímulo	Se percute sobre el tendón del triceps.
Respuesta	Extensión del antebrazo sobre el brazo.
Segmento Explorado	CERVICAL 6 y 7 (C6-C7)



### Reflejo Rotuliano

Posición	Paciente sentado con piernas tendiendo en vertical.
Estímulo	Se percute el tendón rotuliano.
Respuesta	Extensión de la pierna sobre el muslo.
Segmento Explorado	LUMBAR 2-4 (L2-L4)



### Reflejo Aquiliano

Posición	Paciente sentado con las piernas pendiendo en vertical, se toma su pie con la mano izquierda flexionándolo.
Estímulo	Se percute sobre el tendón de Aquiles.
Respuesta	Se produce extensión del pie sobre la pierna.
Segmento Explorado	SACRO 1 (S1)





# Examen físico neuroológico

Estado mental

Pares craneales

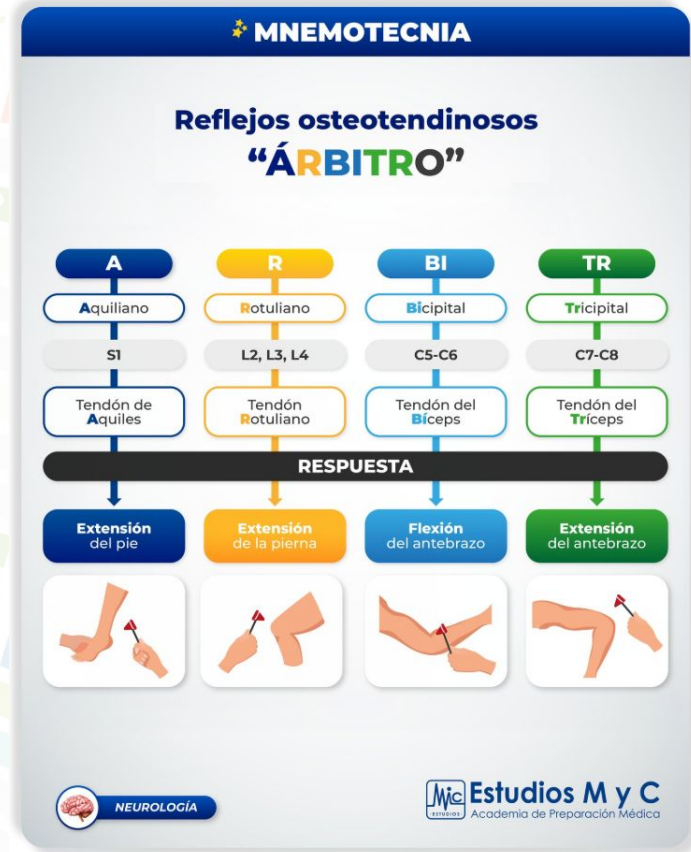Sistema motor

Sensibilidad

**Reflejos**

Coordinación y cerebelo

Marcha y equilibrio





# Examen físico neurológico

Estado mental

Pares craneales

Sistema motor

Sensibilidad

**Reflejos**

Coordinación y cerebello

Marcha y equilibrio



Escala de Graduación de Reflejos Osteotendinosos 

Guía Clínica de Neurología 

0	Arreflexia - Ausencia de respuesta
1+	Hiporreflexia - Disminuido pero presente
2+	Normorreflexia - Respuesta Normal
3+	Hiperreflexia - Aumentado o vivo
4+	Hiperreflexia con clonus - Provocado con un ligero toque y clonus sostenido





# Examen físico neurológico

Estado mental

Pares craneales

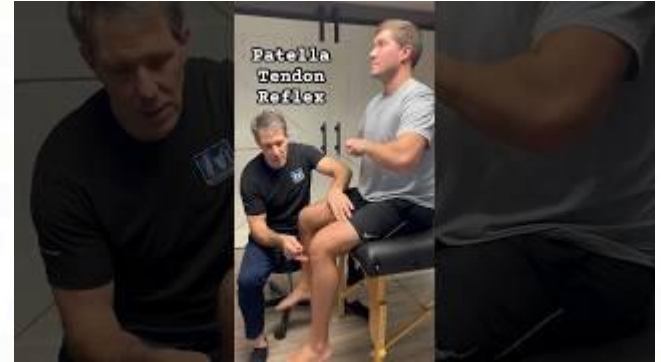Sistema motor

Sensibilidad

**Reflejos**

Coordinación y cerebelo

Marcha y equilibrio





# Examen físico neurológico

Estado mental

Pares craneales

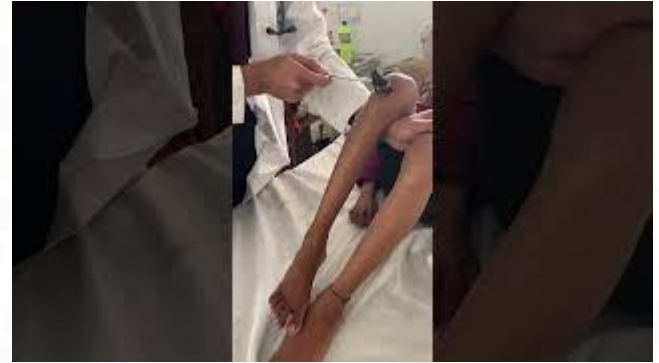Sistema motor

Sensibilidad

**Reflejos**

Coordinación y cerebelo

Marcha y equilibrio





# Examen físico neuroológico

Estado mental

Pares craneales

Sistema motor

Sensibilidad

**Reflejos**

Coordinación y cerebelo

Marcha y equilibrio





# Examen físico neurológico

Estado mental

Pares craneales

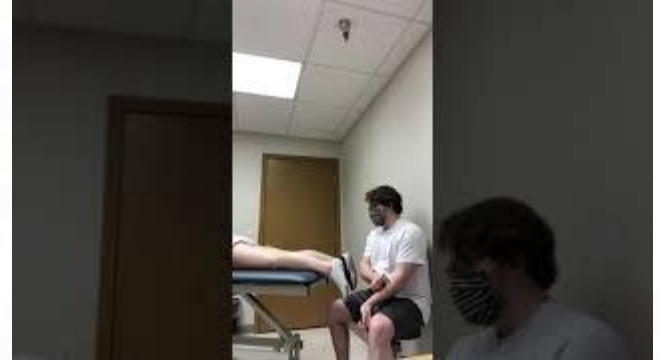Sistema motor

Sensibilidad

**Reflejos**

Coordinación y cerebelo

Marcha y equilibrio





# Examen físico neurológico

Estado mental

Pares craneales

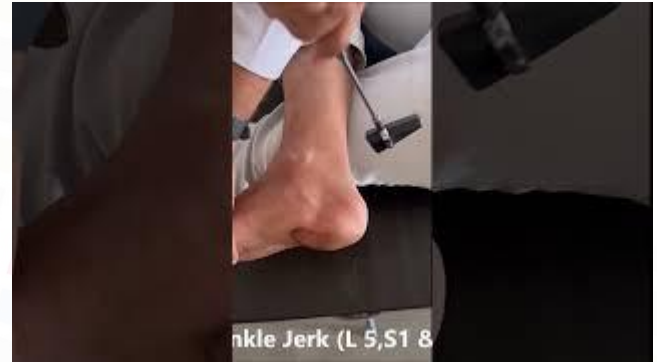Sistema motor

Sensibilidad

**Reflejos**

Coordinación y cerebelo

Marcha y equilibrio





# Examen físico neurológico

Estado mental

Pares craneales

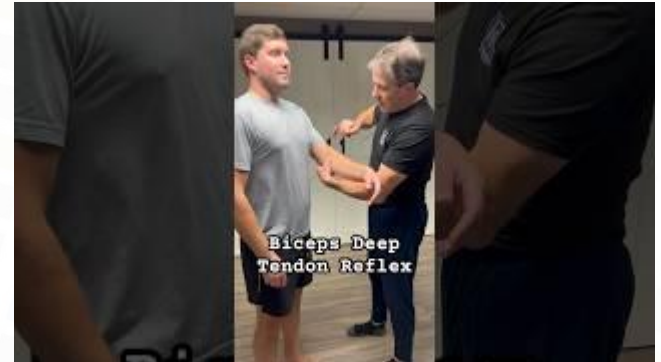Sistema motor

Sensibilidad

**Reflejos**

Coordinación y cerebelo

Marcha y equilibrio





# Examen físico neurológico

Estado mental

Pares craneales

Sistema motor

Sensibilidad

**Reflejos**

Coordinación y cerebelo

Marcha y equilibrio





# Examen físico neurológico

Estado mental

Pares craneales

Sistema motor

Sensibilidad

**Reflejos**

Coordinación y cerebelo

Marcha y equilibrio





# Examen físico neurológico

Estado mental

Pares craneales

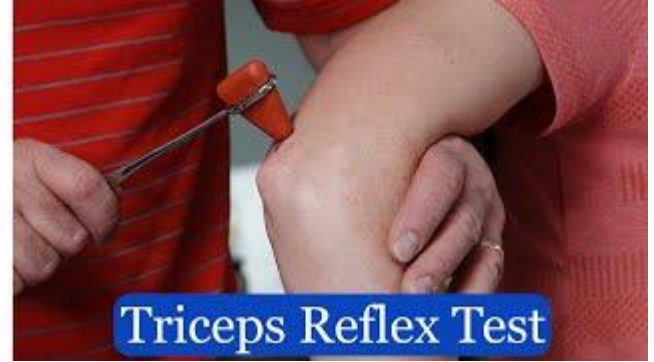Sistema motor

Sensibilidad

**Reflejos**

Coordinación y cerebelo

Marcha y equilibrio





# Examen físico neuroológico

Estado mental

Pares craneales

Sistema motor

Sensibilidad

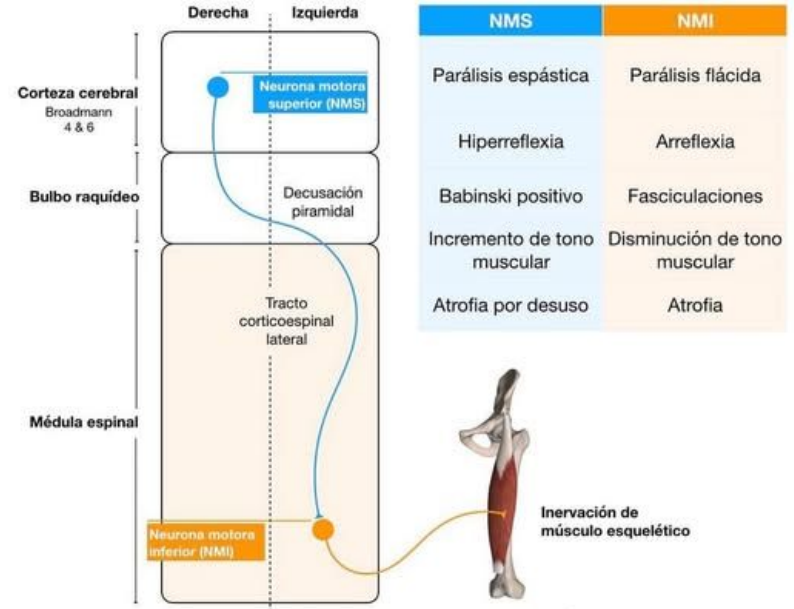
**Reflejos**

Coordinación y cerebelo

Marcha y equilibrio



## Lesión de NMS vs NMI



Lo que presentamos fue únicamente con fines informativos. Siempre debes consultar a un profesional de la salud si tienes alguna inquietud médica.



# Examen físico neurológico

Estado mental

Pares craneales

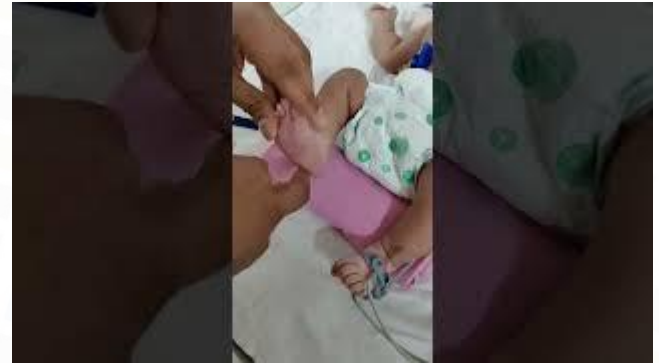Sistema motor

Sensibilidad

**Reflejos**

Coordinación y cerebelo

Marcha y equilibrio





# Examen físico neuroológico

Estado mental

Pares craneales

Sistema motor

Sensibilidad

**Reflejos**

Coordinación y cerebelo

Marcha y equilibrio





# Examen físico neurológico

Estado mental

Pares craneales

Sistema motor

Sensibilidad

**Reflejos**

Coordinación y cerebelo

Marcha y equilibrio





# Examen físico neurológico

Estado mental

Pares craneales

Sistema motor

Sensibilidad

**Reflejos**

Coordinación y cerebelo

Marcha y equilibrio





# Examen físico neuroológico

Estado mental

Pares craneales

Sistema motor

Sensibilidad

Reflejos

**Coordinación y cerebelo**

Marcha y equilibrio



## Coordinación dinámica:

Se evalúa si hay **disdiadococinesia**, es decir, incapacidad de realizar movimientos musculares rápidos, alternantes y rítmicos

1. Dedo-nariz
2. Índice-nariz
3. Talón-rodilla
4. "Marionetas"
5. Miller-Fisher



# Examen físico neurológico

Estado mental

Pares craneales

Sistema motor

Sensibilidad

Reflejos

**Coordinación y cerebelo**

Marcha y equilibrio





# Examen físico neurológico

Estado mental

Pares craneales

Sistema motor

Sensibilidad

Reflejos

**Coordinación y cerebelo**

Marcha y equilibrio





# Examen físico neuroológico

Estado mental

Pares craneales

Sistema motor

Sensibilidad

Reflejos

**Coordinación y cerebelo**

Marcha y equilibrio



## Coordinación estática:

### 1. Prueba de Romberg

- ◆ **Posición inicial:** De pie, con los pies juntos y los brazos a los lados o cruzados sobre el pecho.
- ◆ **Ojos abiertos:** El paciente debe mantener el equilibrio con los ojos abiertos. Aquí el cuerpo usa tres sistemas: Visión, Propiocepción y el Sistema Vestibular (oído interno).
- ◆ **Ojos cerrados:** Con los ojos cerrados mantener la posición durante 20 a 30 segundos. Al cerrarlos, eliminamos la visión. El equilibrio ahora depende exclusivamente de la propiocepción y del oído interno.

Una prueba de Romberg positiva se da cuando no hay equilibrio con los ojos cerrados, y sugiere una **ataxia sensorial**.

Si no hay equilibrio aún con los ojos abiertos existe **ataxia cerebelosa primaria**.



# Examen físico neuroológico

Estado mental

Pares craneales

Sistema motor

Sensibilidad

Reflejos

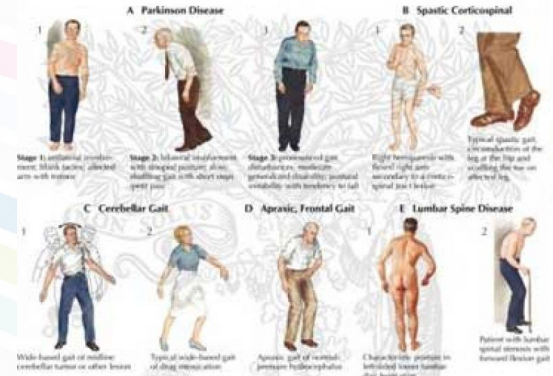
Coordinación y cerebelo

**Marcha y equilibrio**



## Tipos de marcha patológicos:

1. Cerebelosa
2. Atáxica
3. Espástica
4. Parkinsoniana
5. Vestibular
6. Miopática





# Examen físico neuroológico

Estado mental

Pares craneales

Sistema motor

Sensibilidad

Reflejos

Coordinación y cerebelo

**Marcha y equilibrio**



Tipos de marcha patológicos:





# Examen físico neuroológico

Estado mental

Pares craneales

Sistema motor

Sensibilidad

Reflejos

Coordinación y cerebelo

**Marcha y equilibrio**



Tipos de marcha patológicos:





# Examen físico neurológico

Estado mental

Pares craneales

Sistema motor

Sensibilidad

Reflejos

Coordinación y cerebelo

**Marcha y equilibrio**



Tipos de marcha patológicos:





# Examen físico neurológico

Estado mental

Pares craneales

Sistema motor

Sensibilidad

Reflejos

Coordinación y cerebelo

**Marcha y equilibrio**



Tipos de marcha patológicos:





# Examen físico neurológico

Estado mental

Pares craneales

Sistema motor

Sensibilidad

Reflejos

Coordinación y cerebelo

**Marcha y equilibrio**



Tipos de marcha patológicos:





# Examen físico neuroológico

Estado mental

Pares craneales

Sistema motor

Sensibilidad

Reflejos

Coordinación y cerebelo

**Marcha y equilibrio**



Tipos de marcha patológicos:





*“Lo más grande en toda educación es hacer a  
nuestro sistema nervioso nuestro aliado en lugar  
de nuestro enemigo”.*

*William James*



# Examen físico neurológico

Gracias

# Examen físico neurológico

## Referencias



1. [Neurologic Exam - StatPearls - NCBI Bookshelf](#)
2. [Material docente Pares Craneales](#)
3. [A guide to cranial nerve testing for musculoskeletal clinicians - PMC](#)
4. [Exploración neurológica y atención primaria. Bloque I: pares craneales, sensibilidad, signos meníngeos. Cerebelo y coordinación | Medicina de Familia. SEMERGEN](#)
5. [Cómo evaluar los nervios craneales - Trastornos neurológicos - Manual MSD versión para profesionales](#)
6. [La Neuropsicología como Aliada en la Hemianopsia - Psicóloga Carolina Peña](#)
7. [Campos Visuales | Joselyn Pazmiño | uDocz](#)
8. [Neurologic Exam - StatPearls - NCBI Bookshelf](#)
9. [Neurological Exam | Johns Hopkins Medicine](#)
10. [La Neuropsicología como Aliada en la Hemianopsia - Psicóloga Carolina Peña](#)
11. [Campos Visuales | Joselyn Pazmiño | uDocz](#)